

PRIKAZ SLUČAJA – CASE REPORT

Zapaljenje pluća izazvano mikoplazmom pneumonije
Mycoplasma Pneumoniae Pneumonia in Children – Case Report

Andreja Prijić¹, Olivera Ostojić¹, Jasmina Jocić Stojanović¹, Milka Micić Stanojević¹, Vesna Veković¹, Sergej Prijić^{2,3}, Zorica Živković^{1,4}

¹ KBC „Dr Dragiša Mišović – Dedinje“, Dečja bolnica za plućne bolesti i tuberkulozu, Beograd, Srbija

² Institut za zdravstvenu zaštitu majke i deteta Srbije, Beograd, Srbija

³ Medicinski fakultet Univerziteta u Beogradu, Beograd, Srbija

⁴ Farmaceutski fakultet Novi Sad, Srbija

Sažetak *Uvod.* Zapaljenje pluća izazvano mikoplazmom pneumonije predstavlja atipičnu manifestaciju ovog oboljenja u pedijatrijskoj populaciji.

Prikaz bolesnika. U našem radu prikazujemo bolesnika uzrasta 9,5 godina obolelog od pneumonije, kod kojeg je dokazana infekcija mikoplazmom pneumonije sa komplikovanim kliničkim tokom. Takođe, registrovan je slab odgovor na primenjenu antimikrobnu terapiju čiju osnovu su činili makrolidni antibiotici. Zbog kliničke sumnje na multiplu etiologiju oboljenja i sa ciljem pravovremene prevencije potencijalnih komplikacija primenjena je kombinovana antibiotska terapija, nakon koje se registruje regresija oboljenja i normalizacija kliničkog stanja.

Zaključak. Infekcije izazvane mikoplazmom pneumonije u pedijatrijskoj populaciji su obično povezane sa blagim kliničkim tokom. Međutim, navedeni mikroorganizam ne retko uzrokuje atipično zapaljenje pluća, koje može da ima komplikovan klinički tok sa nezadovoljavajućim odgovorom na primenjenu terapiju, što zahteva dijagnostičku reevaluaciju oboljenja sa korekcijom terapijskog pristupa.

Ključne reči: Mikoplazma pneumonije, zapaljenje pluća, makrolidni antibiotici

Summary *Introduction.* Mycoplasma pneumoniae causes atypical pneumonia in paediatric patients.

Case report. In our paper we present a 9.5 years old patient with pneumonia caused by Mycoplasma pneumoniae. Unsatisfactory response to macrolide antibiotic treatment and complicated clinical course were demonstrated. Antimicrobial therapy revision was introduced regarding clinical suspicion on the combined etiology aiming for appropriate prevention of additional complications. Subsequently, disease regression and clinical status normalization were registered.

Conclusion. Infections caused by mycoplasma pneumonia in paediatric population are usually associated with mild clinical course. However, this microorganism non-rarely causes atypical pneumonia. In patients with complicated lung infection, deteriorated clinical course and poor treatment response, both diagnostic reevaluation and treatment approach revisions are required.

Key words: Mycoplasma pneumonia, pneumonia, macrolide antibiotics

Uvod

Mikoplazma pneumonije (MP) izaziva infekcije gornjih i donjih disajnih puteva i predstavlja jedan od vodećih uzročnika atipičnih pneumonija kod dece i mladih odraslih osoba (1, 2). Bakterija mikoplazma pneumonije je najmanji samoreplikujući biološki organizam i karakterističan je po tome što nema ćelijsku membranu. Infekcije MP imaju endemski karakter, a epidemije se javljaju svakih 3 do 7 godina i traju od nekoliko meseci do nekoliko godina. Infekcija MP je obično blaga bolest sa inkubacionim periodom od 1-3 nedelje.

Kod bolesnika sa pneumonijom bolest se ispoljava povišenom telesnom temperaturom (38-39,5 °C) i produktivnim kašljem.

Radiografski nalaz je različit i podrazumeva prisustvo intersticijskih promena, bronhopneumonije, segmentnih i lobarnih zasenčenja i prisustvo pleuralnog izliva. Infekcija MP može prethoditi napadu astme, pogoršati astmu ili uticati na astmu sa hroničnim tokom (1, 3). Terapija pneumonije kod koje febrilnost traje duže od 48 sati podrazumeva primenu makrolidnih antibiotika (eritromicin, azitromicin i klaritromicin) (4).

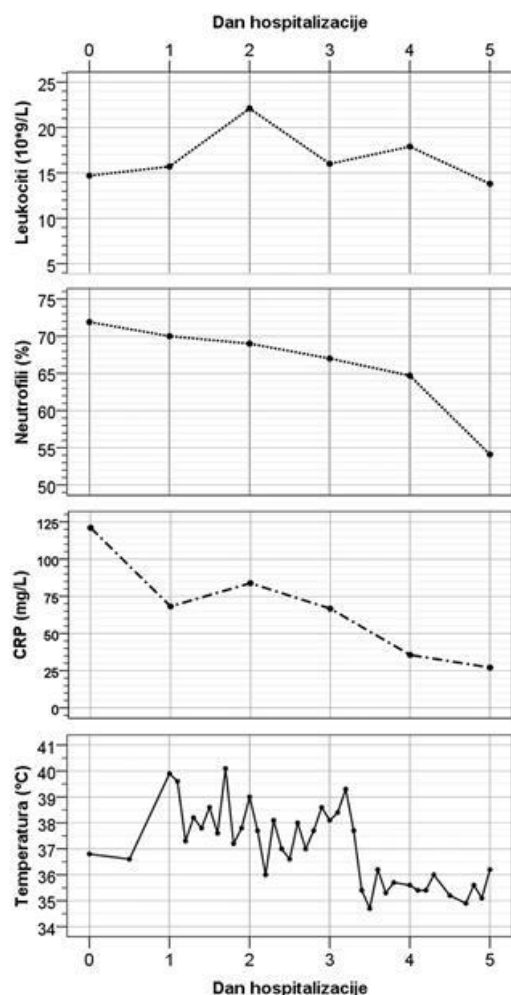
Alternativno se mogu upotrebiti nemakrolidni antibiotici (npr. amoksicilin/klavulonat i cefuroksim) i terapija kortikosteroidima za sistemsku primenu (npr. prednizolon u dozi od 1 mg/kg) (4).

Prikazujemo bolesnika, uzrasta 9,5 godina, koji je u našu ustanovu primljen zbog atipičnog zapaljenja pluća

izazvanog MP sa komplikovanim kliničkim tokom i nezadovoljavajućim odgovorom na inicijalnu antimikrobnu terapiju.

Prikaz bolesnika

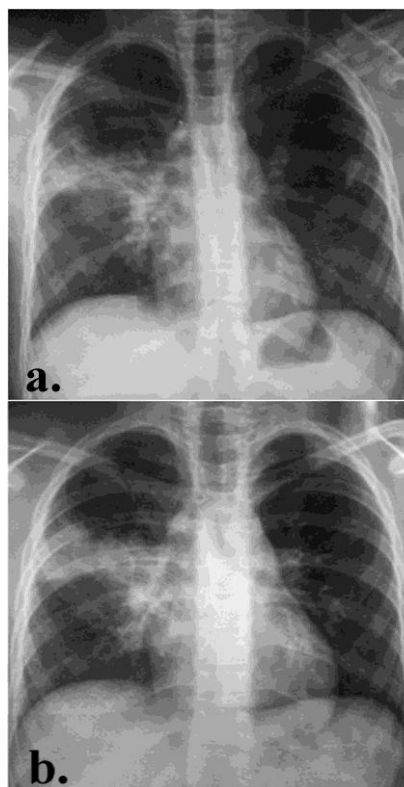
Devojčica uzrasta 9,5 godina, sa telesnom masom od 40 kg, je primljena u našu ustanovu zbog kašlja i povišene telesne temperature u trajanju od šest dana. Pre hospitalizacije devojčica je dobijala antibiotsku terapiju (amoksicilin i ceftriakson). Pri prijemu je bila svesna, afebrilna, eupnoična, acijanotična sa saturacijom oksihemoglobina od 98%. Ždrelco je bilo hiperemično, a nad plućima su auskultatorno registrovani kasnoinspirijumski pukoti sa desne strane. Laboratorijskom analizom registrovana je leukocitoza ($14,7 \times 10^9/L$) sa predominacijom neutrofila (72%) i porast serumske koncentracije C-reaktivnog proteina (CRP) u vrednosti od 121 mg/L (slika 1).



Slika 1. Laboratorijske analize i febrilnost u toku prvih pet dana hospitalizacije

Figure 1. Laboratory parameters and febrile episodes during the first five days of hospitalization

Takođe, zabeležen je porast koncentracije aspartat transaminaze (AST) od 52 IU/L, laktat dehidrogenaze (LDH) od 697 IU/L, kreatin kinaze (CK) od 430 IU/L i MB frakcije kreatin kinaze (CK-MB) od 38 IU/L. Pored navedenog, registrovane su blago snižene koncentracije proteina i albumina u krvi. Radiografija srca i pluća je pokazala zone konsolidacije desnog plućnog režnja u gornjem i parakardijalnom segmentu (slika 2).



Slika 2. Radiografija srca i pluća prvog (a) i četvrtog (b) dana hospitalizacije. Regstruju se zone konsolidacije desnog plućnog režnja u gornjem i parakardijalnom segmentu.

Figure 2. Chest X ray the first day (a) and fourth day (b) of hospitalization. Consolidation of the right upper lobe detected

Po prijemu je započeta terapija azitromicinom uz prethodnu terapiju ceftriaksonom. S obzirom na održavanje povišene telesne temperature u terapiju su trećeg dana hospitalizacije uključeni vankomicin i meropenem. Febrilnost ($39-40^{\circ}C$) se održavala tokom više od 72h po prijemu, nakon čega dolazi do normalizacije telesne temperature sa pratećom normalizacijom broja leukocita, neutrofila i serumske koncentracije CRP-a (slika 1). Zasejane bakteriološke kulture (hemokultura, urinokultura i sputum) su bile sterilne, a infekcija mikoplazmom pneumonije je dokazana pozitivnim nalazom analize antitela klase IgM i IgG specifičnih za navedeni uzročnik. Devojčica je otpuštena 11. dana hospitalizacije u dobrom opštem stanju, afebrilna i sa urednim kliničkim nalazom.

Uzročnici vanbolničkih pneumonija u školskom uzrastu koje zahtevaju hospitalizaciju su bakterije (60%), virusi (43%), *mikoplazma pneumonije* (14%) i *hlamidija pneumonije* (3%) (5). Mešovita infekcija je prisutna kod 23% obolelih. Najčešći tipični bakterijski uzročnik zapaljenja pluća je *streptokokus pneumonije* koji izaziva $\frac{3}{4}$ svih bakterijskih pneumonija. *Mikoplazma pneumonije* izaziva 14% navednih infekcija, od kojih je polovina (7%) izazvana izolovanim uzročnikom, a druga polovina (7%) u kombinaciji sa drugim mikroorganizmima (5). Dodatno, podaci iz literature ukazuju da je MP odgovorna za 9-45% vanbolničkih pneumonija kod dece starije od 5 godina (6-10), a virusi za 65% ovih oboljenja u poredinim regionima (11). Od izuzetne važnosti je rano prepoznavanje infekcije MP. Kombinacija seroloških ispitivanja i PCR-a je standard za dijagnozu infekcije MP. Međutim, rana dijagnoza MP pneumonije je ograničena zbog nedostatka IgM klase imunoglobulina i nepouzdanih rezultata PCR analize. Infekcija MP u uzrastu manjem od 2-5 godine se razlikuje od kliničke slike u uzrastu većem od 6 godina. Naime, kod starije dece duže je trajanje febrilnosti (više od 10 dana kod 40% bolesnika), veće su koncentracije CRP-a, manje vrednosti broja leukocita i limfocita, a plućne lezije su težeg karaktera (4, 12). Takođe, povišena telesna temperatura iznad 38 °C, koja traje više od tri dana po prijemu ukazuje na bakterijsku etiologiju. Za MP su karakteristične ekstrapulmonalne manifestacije bolesti (npr. osip koji se javlja kod 10% bolesnika) i porast serumske koncentracije enzima jetre koji se registruje kod 5% obolelih, a registrovan je i kod našeg bolesnika.

Naš bolesnik je u početku bolesti lečen amoksicilinom, koji predstavlja lek prvog izbora za oralnu antimikrobnu terapiju vanbolničkih pneumonija, s obzirom da je efikasan za većinu patogena (ne uključujući MP) (13). S obzirom da nije registrovan adekvatan odgovor na terapiju amoksicilinom i dodatnim cefalosporinima treće generacije, kao i zbog sumnje na zapaljenje pluća izazvano MP po prijemu u bolnicu ordinirana je terapija makrolidnim antibioticima (13). Navedena terapija je povezana sa bržom rezolucijom plućnih promena izazvanih ovim atipičnim uzročnikom. Međutim, kod pojedinih bolesnika se može očekivati razvoj teškog zapaljenja pluća i značajnih vanplućnih manifestacija bez obzira na primenjenu terapiju makrolidnim antibioticima, kao što je bio slučaj *onije* (MR-MP) su praćene dužim trajanjem febrilnosti, rezistencijom na terapiju makrolidima i dobrim odgovorom na zamenu antibiotske terapije (14-17). Vanbolničko zapaljenje pluća koje zahteva hospitalizaciju izazvano MP, u odnosu na infekcije drugim uzročnicima, je povezana sa nižim prosečnim vrednostima broja leukocita (13,6/mm³ vs. 19,9/mm³) i nižim prosečnim serumskim koncentracijama CRP-a (50,0-60,4 mg/L vs. 128,6 mg/L) (11). Maksimalna telesna temperatura unutar prvih 72h hospitalizacije kod bolesnika sa vanbolničkim pneumonijama uzrokovanim tipičnim bakterijama iznosi 38,4 °C, dok kod bolesnika sa zapaljenjem pluća uzrokovanim virusima, MP i hlamidijom pneumonije iznosi 37,5-37,6 °C (5). Takođe, kombinovane infekcije pluća su povezane sa održavanjem febrilnosti

(38,5°C) tokom prva tri dana hospitalizacije. Kod našeg bolesnika serumska koncentracija CRP-a pri prijemu je bila 121 mg/L, a febrilnost se održavala u prvih >72h hospitalizacije uz perzistiranje kliničkih i radiografskih parametara zapaljenja, te je zaključeno da se radi o visokom riziku za postojanje kombinovane bakterijske etiologije oboljenja i značajnoj verovatnoći za dodatnu infekciju rezistentnim sojem *streptokokusa pneumonije*. Na osnovu navedenog korigovana je antimikrobna terapija tj. zamenjen je ceftriakson vankomicinom (i meropenemom). Kod progresivnih MP infekcija (uključujući i infekcije MR-MP sojem), koje ne reaguju na antibiotsku terapiju, terapija kortikosteroidima (prednizolon) dovodi do kliničkog i radiološkog poboljšanja (12, 18). Potencijalnu alternativu terapiji prednizonom predstavlja primena metilprednizolona i intravenskih imunoglobulina (4). Kod našeg bolesnika nije ordinirana kortikosteroidna terapija zbog značajnog poboljšanja nakon dodatne korekcije antimikrobne terapije.

Zaključak

Iako je infekcija mikoplazmom pneumonije obično povezana sa inaparentnim kliničkim tokom, pojedini bolesnici imaju komplikovano kliničko ispoljavanje bolesti koje se pre svega odnosi na zapaljenje pluća. Lek izbora za infekciju MP predstavljaju makrolidni antibiotici, čija primena je uglavnom povezana sa rezolucijom plućnih promena. Međutim, kod bolesnika rezistentnih na terapiju makrolidima, neophodna je detaljna dijagnostička evaluacija sa ciljem pravovremene predikcije potencijalnih komplikacija i korekcije uzročne i simptomatske terapije.

Literatura

1. Atkinson TP, Balish MF, Waites KB. Epidemiology, clinical manifestations, pathogenesis and laboratory detection of *Mycoplasma pneumoniae* infections. *FEMS Microbiol Rev.* 2008 Nov;32(6):956-73.
2. Lee KY. Paediatric respiratory infections by *Mycoplasma pneumoniae*. *Expert Rev Anti Infect Ther.* 2008 Aug;6(4):509-21.
3. Sutherland ER, Martin RJ. Asthma and atypical bacterial infection. *Chest.* 2007 Dec;132(6):1962-6.
4. Youn YS, Lee KY. *Mycoplasma pneumoniae* pneumonia in children. *Korean J Pediatr.* 2012 Feb;55(2):42-7.
5. Michelow IC, Olsen K, Lozano J, Rollins NK, Duffy LB, Ziegler T, et al. Epidemiology and clinical characteristics of community-acquired pneumonia in hospitalized children. *Paediatrics.* 2004 Apr;113(4):701-7.
6. Block S, Hedrick J, Hammerschlag MR, Cassell GH, Craft JC. *Mycoplasma pneumoniae* and *Chlamydia pneumoniae* in paediatric community-acquired pneumonia: comparative efficacy and safety of clarithromycin vs. erythromycin ethylsuccinate. *Pediatr Infect Dis J.* 1995 Jun;14(6):471-7.

7. Gendrel D, Raymond J, Moulin F, Iniguez JL, Ravilly S, Habib F, et al. Etiology and response to antibiotic therapy of community-acquired pneumonia in French children. *Eur J Clin Microbiol Infect Dis*. 1997 May;16(5):388-91.
8. Harris JA, Kolokathis A, Campbell M, Cassell GH, Hammerschlag MR. Safety and efficacy of azithromycin in the treatment of community-acquired pneumonia in children. *Pediatr Infect Dis J*. 1998 Oct;17(10):865-71.
9. Heiskanen-Kosma T, Korppi M, Jokinen C, Kurki S, Heiskanen L, Juvonen H, et al. Etiology of childhood pneumonia: serologic results of a prospective, population-based study. *Pediatr Infect Dis J*. 1998 Nov;17(11):986-91.
10. Principi N, Esposito S, Blasi F, Allegra L. Role of *Mycoplasma pneumoniae* and *Chlamydia pneumoniae* in children with community-acquired lower respiratory tract infections. *Clin Infect Dis*. 2001 May 1;32(9):1281-9.
11. Tsoia MN, Psarras S, Bossios A, Audi H, Paldanius M, Gourgiotis D, et al. Etiology of community-acquired pneumonia in hospitalized school-age children: evidence for high prevalence of viral infections. *Clin Infect Dis*. 2004 Sep 1;39(5):681-6.
12. Youn YS, Lee KY, Hwang JY, Rhim JW, Kang JH, Lee JS, et al. Difference of clinical features in childhood *Mycoplasma pneumoniae* pneumonia. *BMC Pediatr*. 2010;10:48.
13. Harris M, Clark J, Coote N, Fletcher P, Harnden A, McKean M, et al. British Thoracic Society guidelines for the management of community acquired pneumonia in children: update 2011. *Thorax*. 2011 Oct;66 Suppl 2:ii1-23.
14. Matsubara K, Morozumi M, Okada T, Matsushima T, Komiyama O, Shoji M, et al. A comparative clinical study of macrolide-sensitive and macrolide-resistant *Mycoplasma pneumoniae* infections in paediatric patients. *J Infect Chemother*. 2009 Dec;15(6):380-3.
15. Suzuki S, Yamazaki T, Narita M, Okazaki N, Suzuki I, Andoh T, et al. Clinical evaluation of macrolide-resistant *Mycoplasma pneumoniae*. *Antimicrob Agents Chemother*. 2006 Feb;50(2):709-12.
16. Averbuch D, Hidalgo-Grass C, Moses AE, Engelhard D, Nir-Paz R. Macrolide resistance in *Mycoplasma pneumoniae*, Israel, 2010. *Emerg Infect Dis*. 2011 Jun;17(6):1079-82.
17. Miyashita N, Maruyama T, Kobayashi T, Kobayashi H, Taguchi O, Kawai Y, et al. Community-acquired macrolide-resistant *Mycoplasma pneumoniae* pneumonia in patients more than 18 years of age. *J Infect Chemother*. 2011 Feb;17(1):114-8.
18. Lee KY, Lee HS, Hong JH, Lee MH, Lee JS, Burgner D, et al. Role of prednisolone treatment in severe *Mycoplasma pneumoniae* pneumonia in children. *Pediatr Pulmonol*. 2006 Mar;41(3):263-8.

Primljeno/Received: 24. 10. 2015.

Prihvaćeno/Accepted: 14. 11. 2015.

Copyright © 2015. Uruženje za preventivnu pedijatriju Srbije

Correspondance to:

Zorica Živković

KBC „Dr Dragiša Mišević – Dedinje“,

Bolnica za plućne bolesti i tuberkulozu,

11000 Beograd, Srbija, Heroja Milana Tepića 1

editor-upps@preventivnapedijatrija.rs